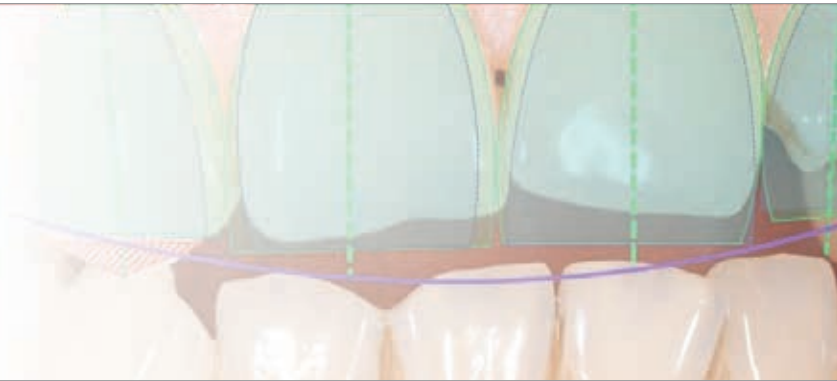

# Direktes Komposit-Veneering

## Komplexe Zahnumformung bei frontoffenem Biss

**Die ästhetische Zahnheilkunde gewinnt bei Patienten immer mehr an Bedeutung [1]. In diesem Bereich hat sich im vergangenen Jahrzehnt viel getan, sowohl im Bereich innovativer Materialien und Techniken seitens der Industrie als auch bei den Behandlern im Hinblick auf Kompetenz, Fachwissen und Erfahrung. Doch Ästhetik allein genügt nicht mehr – gleichzeitig wünschen sich die Patienten schonende Behandlungsmethoden, möglichst ohne Verlust von Zahnhartsubstanz.**

Auf vielen Zahnarzt-Homepages gehen Leistungen zur ästhetischen Zahnheilkunde scheinbar automatisch mit der Herstellung von Keramikveneers in der Subtraktivmethode einher. Doch ist dem wirklich so? Je nach Ausgangssituation und Wunsch des Patienten stehen heute zahlreiche Möglichkeiten zur Verfügung, ein ästhetisch ansprechendes Ergebnis zu erzielen. Eine immer bedeutendere Rolle nimmt das direkte Veneering mittels Hightech-Kompositen ein, weil es zahlreiche Vorteile mit sich bringt. Im Folgenden soll darauf anhand einer Falldarstellung eingegangen werden.

### Patientenwunsch: ästhetisch und minimalinvasiv

Die 33-jährige Patientin stellte sich in unserer Praxis vor, weil sie sich eine ästhetische Verbesserung ihrer Zähne wünschte. Die Patientin war mit ihrem Lächeln unzufrieden, gleichzeitig war es ihr jedoch ein großes Anliegen, dass die Zähne nicht beschliffen werden. Sie hatte von der Technik des Komposit-Veneerings gehört, und wollte wissen, ob diese Technik bei ihr anwendbar ist.

### Die Ausgangssituation

Extraoral erscheint das Lächeln der Patientin sehr disharmonisch. Der linke seitliche Schneidezahn hat eine derart hohe Position, dass er praktisch nicht sichtbar ist. Durch diese Lücke hindurch schaut man direkt auf die Zunge. Die Schneidekantenlinie bildet keinerlei Harmonie zum Unterlippenverlauf, sondern verläuft nach

links oben. Die mittleren Schneidezähne stehen verschachtelt überlappend und die Eckzähne erscheinen ästhetisch sehr dominant. Es besteht eine Mittellinienverschiebung nach rechts um 3 mm (Abb. 1 bis 6).

Die intraorale Untersuchung zeigt zusätzlich die Nichtanlage des rechten seitlichen Schneidezahns mit einem Lückenschluss durch den Zahn 13. Der linke seitliche Schneidezahn weist neben seiner hohen Position zudem noch eine Drehung um seine eigene Achse von nahezu 90 Grad auf. Es zeigt sich ein frontoffener Biss von zirka 4 mm.

### Die ästhetische Planung

Das Material Komposit und im Speziellen die Methode des Komposit-Veneerings bietet die Möglichkeit der echten Visualisierung. Da es sich bei dieser Methode um ein rein additives Verfahren handelt, können wir bereits in der Planungsphase das mögliche Ergebnis recht realitätsnah für den Patienten darstellen. Dabei ist es von entscheidender Bedeutung, dass die Visualisierung in Form eines Mock-ups im Mund des Patienten stattfindet.

Damit hat der Patient die Möglichkeit, die neue Optik der Zähne im Zusammenspiel mit den Lippen und dem



Abb. 1 Die 33-jährigen Patientin war unzufrieden mit ihrem Lächeln, wollte jedoch keinesfalls, dass die Zähne beschliffen werden

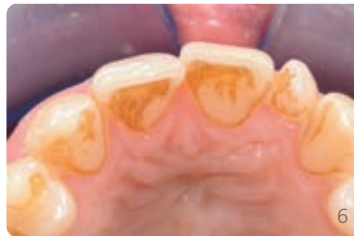
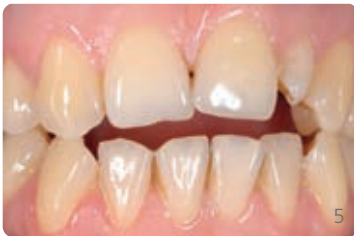
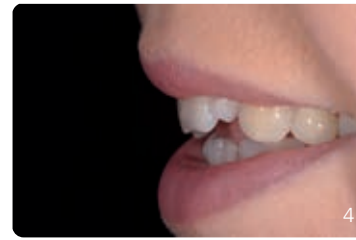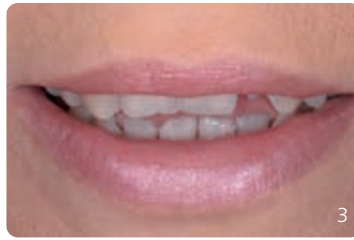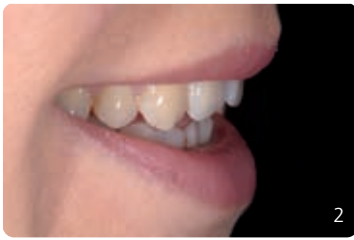Abb. 2 bis 4  
Ausgangssituation extraoral

Abb. 5 und 6  
Ausgangssituation intraoral

Lächeln zu beurteilen sowie die Gesamtwirkung im Gesicht zu betrachten. Zusätzlich kann er die neuen Dimensionen im Mund erfühlen und die Sprache kontrollieren. Das gibt dem Patienten ein sicheres Gefühl und ist sehr hilfreich für seine Entscheidungsfindung. Gleichzeitig erleichtert das Mock-up die Kommunikation zwischen Behandler und Patient insbesondere im Hinblick auf die Ästhetik. Der Patient weiß exakt, welches Ergebnis er erwarten kann. Dadurch kommt es zu deutlich weniger Missverständnissen. Dieser Aspekt sorgt für Entspannung auf beiden Seiten und wirkt sich positiv auf das gegenseitige Vertrauensverhältnis aus.

Dementsprechend soll im dargestellten Fall eine Simulation mithilfe von Komposit in Form eines Mock-ups durchgeführt werden. Im Fokus stehen die ästhetische Beseitigung des frontoffenen Bisses und die Harmoni-

sierung der Oberkiefer-Frontzähne mithilfe von optischen Täuschungen. Dazu wird im Speziellen folgendes angestrebt:

- Verlängerung der Zähne 11, 21 und 22
- Rotation des Zahns 22 um seine eigene vertikale Achse nach mesial um nahezu 90°
- Auflösung der verschachtelten Position der mittleren Schneidezähne
- Aufrichtung der Zähne 11 und 21 nach distal, sodass sie gerade stehen
- Schließen des schwarzen Dreiecks zwischen 11 und 21
- Umformung des rechten Eckzahns zum seitlichen Schneidezahn (hierfür muss später lediglich die Eckzahnspitze um zirka 1 mm gekürzt werden)

Die Abbildungen 7a bis g zeigen schematisch die ästhetische Planung und die angestrebten ästhetischen Veränderungen.

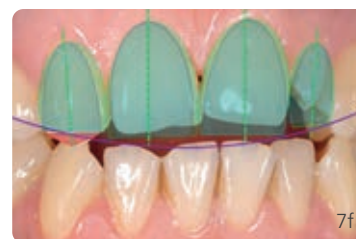
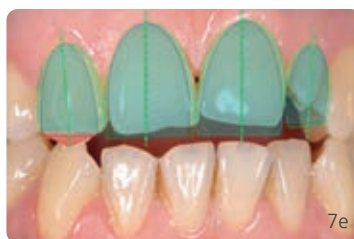
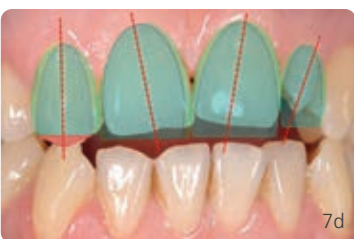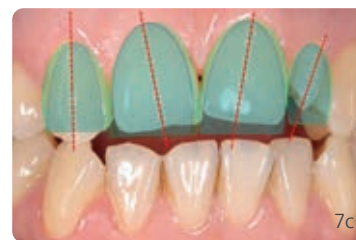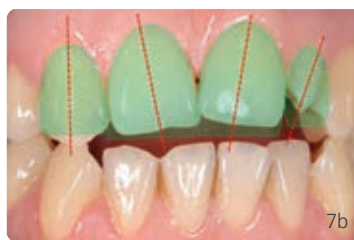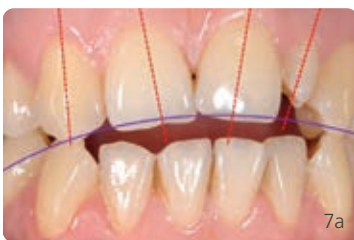Abb. 7a bis f Schematische Darstellung der ästhetischen Planung: a) bei virtueller Verbindung der Inzisalkanten: negative Lachkurve b) Planung neuer Zahnurisse bei frontaler Ansicht c) Positionierung der neuen Zahnleisten mit einprogrammierter optischer Täuschung d) Shaping der Eckzahnspitze 13 und dessen Umformung zum seitlichen Schneidezahn e) Schaffung neuer Ausrichtung der Zahnachsen f) schematische Gesamtplanung der optischen Neupositionierung der Zähne und Erzeugung einer positiven Lachlinie

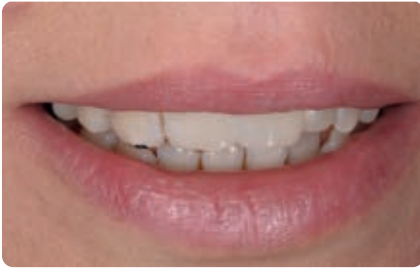

Abb. 8 Die Kompositfarben A3,5B, A2B und A1E (Filtek Supreme XTE, 3M Espe) werden mittels Heidemannspatel auf die Zähne aufgetragen und freihändig modelliert. Die Oberflächentextur wird mithilfe eines Komposit-Modellierpinsels verfeinert und anschließend lichtgehärtet

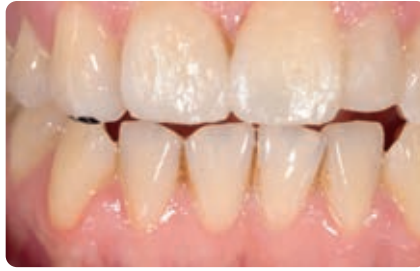

Abb.9 Auf eine Politur nach der Lichthärtung wird beim Mock-up gänzlich verzichtet

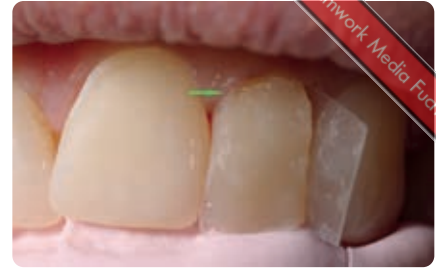

Abb. 10 Modellation Zahn 22. Subgingivale Lage der Matrice; palatinale Adaptation sowie Kontrolle der Längengestaltung mittels Silikon-schlüssel. Die Randleisten werden sehr weit nach mesial beziehungsweise distal verlegt, dadurch wirkt der Zahn optisch breiter. Außerdem wird der Approximalbereich in Form einer breiten Approximalfläche anstelle eines -kontaktes gestaltet, dies „streckt“ den Zahn zusätzlich

### Das Mock-up

Nach Auswahl der passenden Komposit-Farbe wird das Material im Chairside-Verfahren in recht großen Schichtstärken auf die Zähne aufgetragen und lichtgehärtet. Zum Einsatz kommen die Kompositfarben A3, 5B, A2B und A1E (Filtek Supreme XTE, 3M Espe). Da in der Simulationssitzung kein Substanzabtrag stattfinden soll, wird die Eckzahnspitze am Zahn 13 mit einem schwarzen Marker „unsichtbar“ gemacht: Optisch verbindet sich dieser markierte Bereich mit dem Dunkel der Mundhöhle, sodass dieser beim Blick in den Spiegel nicht wahrgenommen wird (Abb. 8 und 9).

Nun kann die Patientin zum ersten Mal ihr neues Erscheinungsbild im Spiegel betrachten und die neuen Zahnformen „erfühlen“. Es hat sich bewährt, die Patienten sich ihrem neuen Spiegelbild in ihrem eigenen Tempo nähern zu lassen. Dazu lassen wir sie auch gerne für einige Minuten allein. Die Patienten empfinden es in der Regel als angenehmer, wenn sie sich nicht beobachtet fühlen beim „Spiegelcheck“ der neuen Zahnsituation.

Anschließend wird ein klassischer Silikon-schlüssel gefertigt und das Mock-up fotografiert, um diese zusammen mit den Ausgangsfotos der Patientin zur Verfügung zu stellen. So kann sie sich zu Hause in Ruhe mit der Vorher-Nachher-Situation auseinandersetzen. Je nach Patientenwunsch wird das Mock-up für ein bis zwei Tage im Mund belassen oder direkt abgenommen.

### Vorbereitungen zum Komposit-Veneering

Zunächst erfolgt die definitive Farbauswahl. Dabei dient selbstverständlich die Farbauswahl des Mock-ups als eine sehr gute Orientierung. Beim Universalkomposit Filtek Supreme XTE ist eine breite Farbpalette vorhanden, unterteilt in die Gruppen D (Dentin), B (Body), E (Enamel) und T (Transluzent), die in dieser Reihenfolge

von der Opazität her abnehmen. Des Weiteren sind die Farben in der jeweiligen Opazität in den klassischen Vita-Farben (A1, B2 et cetera) aufgeführt. So steht zum Beispiel die Farbe A1E für die sehr helle Farbe A1 mit der Transluzenz einer Schmelzschneide und die Farbe A3,5B für eine satte Farbe mit einer guten Opazität. Dies macht – zusammen mit der individuellen Erfahrung des Behandlers – die Farbauswahl einfach und verlässlich.

Im vorliegenden Fall haben wir uns aufgrund der reizlosen Gingivasituation für die relative Trockenlegung entschieden. Dies begünstigt zudem die Anwendung der subgingivalen Matrizentechnik. Nach der Schmelzätzung mit Phosphorsäure (Ultra-Etch 35 Prozent, Ultradent Products) und Bonding (Optibond FL, Kerr) wird jeder Zahn einzeln aufgebaut. Es hat sich bewährt, die Reihenfolge der Zahnmodellationen entweder symmetrisch zu wählen, zum Beispiel von den beiden mittleren Inzisivi beginnend, dann die seitlichen Schneidezähne et cetera oder nach der „Perlenschnur-Technik“ vorzugehen, von einer Seite zur anderen.

### Vorgehen und Umsetzung in Komposit

Im vorliegenden Fall haben wir uns dazu entschieden, bei Zahn 22 zu beginnen, da dieser Zahn in der technisch-ästhetischen Umsetzung die größte Herausforderung darstellt. Auch die Modellation der mittleren Frontzähne, vor allem der Zahn 21, erfordert große Form- und Positionsveränderungen, daher gehen wir nach der Perlenschnur-Technik von links nach rechts vor.

So wird zunächst am Zahn mit den anspruchsvollsten Umgestaltungen die bestmögliche Form modelliert, Später gilt es, die gegenüberliegende Seite möglichst symmetrisch an das erzielte Ergebnis anzupassen. Am Zahn 22 wird nahezu eine Verdoppelung der Zahnlänge angestrebt, damit er bei leicht geöffnetem Mund

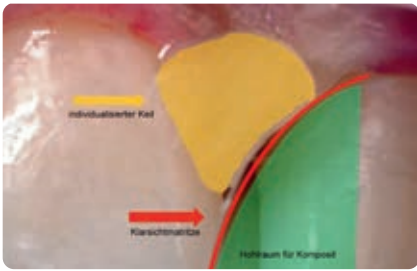


Abb. 11 Herstellung eines individualisierten Keils: Provisorischer Kunststoff wird mittels Dosierpistole direkt im zervikalen Approximalebereich appliziert, durch eine abgerundete Sonde in die gewünschte Form und Position gebracht und lichtgehärtet. Die vertikale Positionierung der Matrize gewährleistet eine gute Adaptation über die gesamte Zahnlänge am Nachbarzahn. Ferner wird so der Approximalkontakt stark nach zervikal verlegt, um die gewünschten optischen Effekte zu erzielen

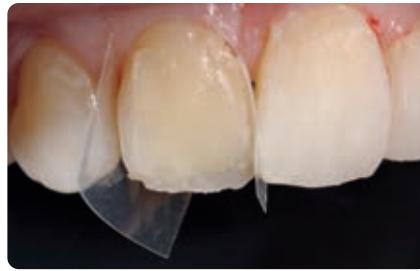

Abb. 12 Zahn 11: Die Gestaltung eines palatinalen Shells erfolgt mit der Schmelzmasse (A1E) und mittels Silikonsschlüssel (nicht abgebildet). Anschließend werden die Klarsichtmatrizen positioniert sowie die Randleisten und Labialflächen gestaltet

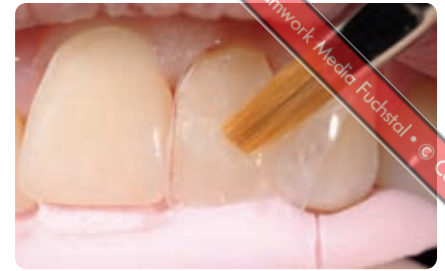

Abb. 13 Die Textur- und Oberflächengestaltung geschieht mithilfe eines Modellierpinsels: Von der Schneidekante nach zervikal nimmt die Schichtstärke der verwendeten Schmelzschicht (A1E) zu Gunsten der Bodymasse (A2B, A3,5B) deutlich ab. Die angestrebte Korrektur der Zahnlänge und -achse von Zahn 21 ist hier in der Negativform des Silikonsschlüssels gut sichtbar

und entspannter Lippenposition sichtbar ist. Gleichzeitig soll der Zahn trotz des vorliegenden Engstandes deutlich breiter erscheinen. Wie wir jedoch aus der Ästhetiklehre wissen, sorgt die Verlängerung eines Objekts dafür, dass es für das menschliche Auge schmaler erscheint. Im Folgenden soll darauf eingegangen werden, wie und mit welcher Technik dies ästhetisch trotzdem lösbar ist.

Von entscheidender Bedeutung für die optische Wahrnehmung von Länge, Breite und Ausrichtung eines Zahns ist die Position der Randleiste. Das Auge nimmt die Distanz zwischen der mesialen und distalen Randleiste als die Breite des Zahns wahr (selbst wenn die mesio-distale Zahnbreite größer ist). Somit ist die Positionierung der Zahnleiste unser nahezu wichtigstes Werkzeug, um mit optischen Täuschungen bei der Frontzahn-Ästhetik zu arbeiten.

Um den Zahn 22 so breit wie möglich erscheinen zu lassen, sollten daher die Zahnleisten so nah wie möglich an die Nachbarzähne angelegt werden. Gleichzeitig sollten sie so marginal wie möglich angelegt werden. Dies verstärkt den Effekt der Zahnverbreiterung, vermeidet gleichzeitig das Phänomen der „schwarzen Dreiecke“ – und vermittelt in unserem Fall den Eindruck eines jugendlichen Gebisses (Abb. 10). Dafür wird eine individualisierte Matrize aus Klarsichtfolie angefertigt. Diese wird, nachdem sie mit den Fingern konvex vorgeformt worden war, in vertikaler Richtung in den Approximalebereich eingebracht und am betreffenden Zahn subgingival unter den Gingivalsaum geschoben. Dies gewährleistet einen dichten Abschluss am Zahn sowie die Möglichkeit, den Zahn auch deutlich zu verlängern (wäre nicht möglich, wenn die Matrize quer eingebracht würde). Zudem sorgt die Längsseite der Matrize für eine Eigenspannung, weswegen sich die Matrize wie von selbst am Nachbarzahn anlegt.

Nun wird am gingivalen Dreieck (im direkten Kontakt zum Zahnfleisch) ein plastisches und lichterhärtendes provisorisches Material (System Inlay, Ivoclar Vivadent) appliziert und die Matrize von innen mit einer feinen, runden Sonde in die gewünschte Form gebracht. Dabei ist es wichtig, sich vom Approximalebereich nach apikal mit der Sonde vorzuarbeiten, um zu vermeiden, dass sich PV-Material im Bereich des gewünschten Approximalkontakts einschließt. Sobald das imaginäre schwarze Dreieck (gefüllt mit PV-Material) die gewünschte Größe und Form erreicht hat, wird das Material lichtgehärtet und fungiert als individueller und stabiler Keil. Von palatinal wurde die Matrize am Zahn angedrückt, was einerseits natürlich für eine gute Adaptation von palatinal notwendig war, andererseits aber auch zu einer Aufspreizung der Matrize nach labial führte, wodurch die Randleiste automatisch näher zum Nachbarzahn hin rückte und deren Formgebung unterstützte (Abb. 11).

Nun wird mit der Schichtung des Komposits (Filtek Supreme XTE, 3M Espe) in den gewählten Farben und Opazitäten begonnen. Gegebenenfalls kann vorab mit einem Flowable (Filtek Supreme XTE Flowable, 3M Espe) ein palatinaler Shell aufgebaut werden. Zur Zahnverlängerung dient der angefertigte Silikonsschlüssel sowohl als Orientierung für die angestrebte Länge als auch als Widerlager zur bequemeren Komposit-Adaptation.

Tipp: Um zu starke Transparenzen beziehungsweise die Entstehung eines Grauschleiers zu vermeiden, haben sich die Bodyfarben sehr gut bewährt. Auch der Einsatz von recht kontrastreichen Farbschlüsseln (wie in unserem Fall das Zusammenspiel aus den Farben A3,5B und A1E) erzeugen eine hochästhetische Spannung. Zur Gestaltung der labialen Textur kommen Komposit-Modellierpinsel zum Einsatz (Abb. 12 und 13).

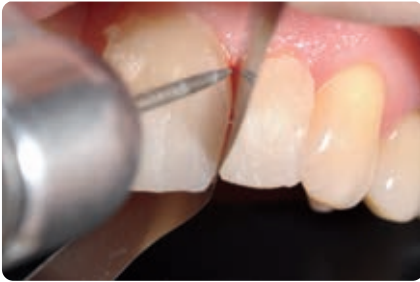

Abb. 14 Ist die Randleiste am Nachbarzahn (hier Zahn 11) noch nicht modelliert, ist ein besserer Zugang sowie die Führung der rotierenden Instrumente am labio-approximalen Übergang möglich. Auf der anderen Seite (zum Zahn 22 hin) wird die bereits aufgebaute Komposit-Randleiste beim Finieren durch ein Metall-Matrizenband geschützt

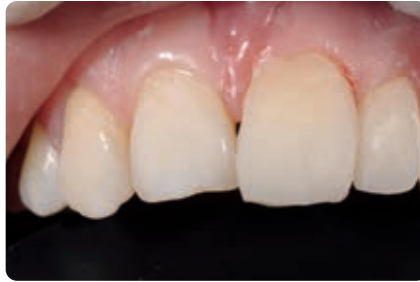

Abb. 15a Jeder Zahn (hier 21) wird nach der definitiven Lichthärtung einzeln konturiert und vor allem im Übergangsbereich approximal, labial und im interdentalen Dreieck vollständig ausgearbeitet

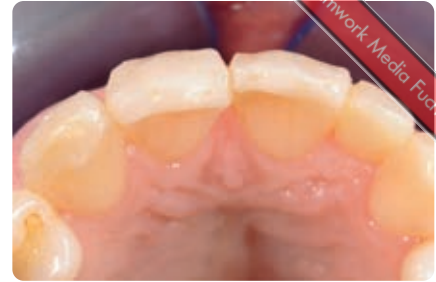

Abb. 15b Die Zähne werden je nach Bedarf unterschiedlich dick aufgebaut (zum Beispiel Zahn 11 deutlich stärker als 21). Auch innerhalb eines Zahns können die Schichtstärken variieren (Zahn 13 ist im mesio-labialen Bereich stärker mit Komposit aufgebaut, nach distal hin nimmt die Stärke des Kompositveneers tangential ab)

Nach Abschluss der Modellation und Lichthärtung erfolgte die Ausarbeitung mit rotierenden Instrumenten (Abb. 14). Es hat sich bewährt, jeden Zahn einzeln nahezu vollständig fertigzustellen, bevor man mit der nächsten Modellation beginnt (Abb. 15). So ist eine bessere Zugänglichkeit gewährleistet und eine definitiv fertiggestellte Form gibt eine verlässliche Orientierung für die Gestaltung des nächsten Zahns. Lediglich die subgingivale Politur des zerviko-labialen Bereichs wird zuletzt durchgeführt, da diese natürlich eine Blutung provoziert. Dieser Bereich ist jedoch auch nach Abschluss der Modellation sehr gut erreichbar. Mit der gleichen Technik werden nach und nach die Zähne 21, 11 und 13 modelliert. Bei der Umgestaltung des rechten oberen Eckzahns kommt erschwerend hinzu, dass dieser nicht nur per se breiter ist als ein seitlicher Schneidezahn, sondern durch dessen labiale Lage an Position 12, diese Breite auch vollständig sichtbar ist. Um diesen Zahn mit additiven Maßnahmen schmaler erscheinen zu lassen, spielt wieder die Neupositionierung der Randleiste eine entscheidende Rolle. Dazu wird die mesiale Randleiste deutlich zur Zahnmitte hin verschoben und die Labialfläche nach distal auslaufend gestaltet. Im distalen Bereich wird die eigene Zahnleiste lediglich nach zervikal verlängert, um den Zahn schlanker erscheinen zu lassen. Abschließend wird die Eckzahnschmelzspitze um zirka 1 mm gekürzt.

Die Gestaltung der Randleisten und die unterschiedliche Gestaltung der Veneerstärke in der Horizontalen üben insgesamt einen entscheidenden Einfluss auf die Harmonisierung des Zahnbogens aus (Abb. 15b). Nach der Fertigstellung des letzten Zahns erfolgt die Hochglanzpolitur mit Composhape-Diamanten, Silikonpolierern und Diamant-Polierpasten. Durch die Nano-

technologie des hier verwendeten Komposits kann relativ schnell ein gutes Politurergebnis erreicht werden. Für die Konturierung der inzisalen Dreiecke hat sich der Einsatz von Soflex-Scheiben (3M Espe) gut bewährt.

### Behandlungsergebnis

Durch das Komposit-Veneering konnten der Zahnbogen, die Zahnlangen und -proportionen harmonisiert, der frontoffene Biss ästhetisch geschlossen und der Verlauf der Lachlinie positiv beeinflusst werden (Abb. 16 bis 21).

### Prognose

Durch die heute zur Verfügung stehenden Hightech-Komposite sowie die verlässlichen Adhäsivsysteme stellen der Verbund und die Stabilität der direkten Kompositveneers kein Problem mehr dar. Durch die reine Schmelzätzung und das Bonding (Etch and Rinse) ohne Dentinbeteiligung sind die Haftwerte sogar deutlich höher als bei klassischen Keramikveneers oder Füllungen. Bekanntermaßen bestimmen sowohl die Haftwerte wie auch die Raddichte einer Restauration entscheidend ihre Lebensdauer [2-6]. Sicherlich sollte berücksichtigt werden, dass die Oberflächenbeschaffenheit von Kompositrestaurationen nie genauso glatt wie eine Keramikoberfläche ist. Daher kann bei gegebener Zeit eine Nachpolitur sinnvoll sein. Wann dies angezeigt ist, wird entscheidend durch die Oberflächenstruktur und Polierbarkeit des verwendeten Materials bestimmt. Unserer Erfahrung nach ist durch die sehr gute Polierbarkeit des Nanokomposits Filtek Supreme XTE eine Nachpolitur – je nach Lebensgewohnheiten des Patienten – erst nach zwei bis fünf Jahren angezeigt. Diese nimmt höchstens zehn Minuten in Anspruch und der Ursprungsglanz ist wiederhergestellt.

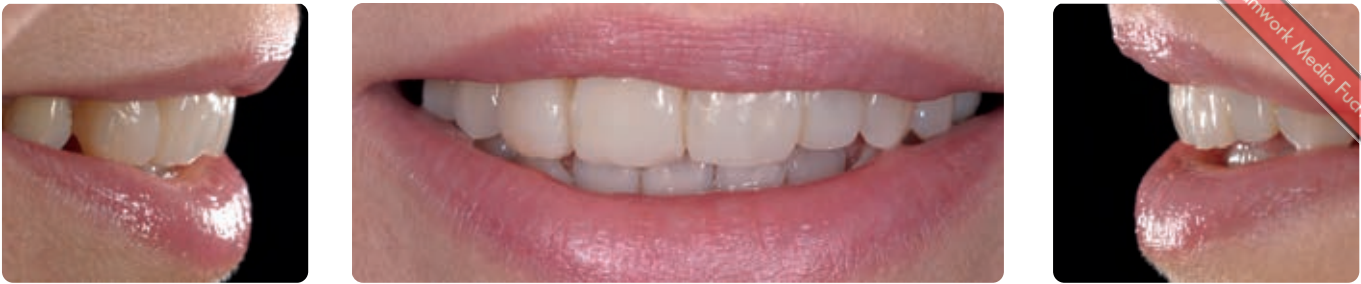
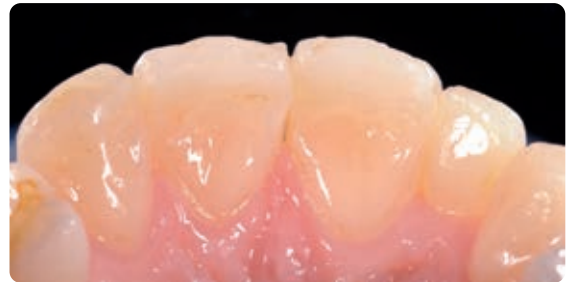
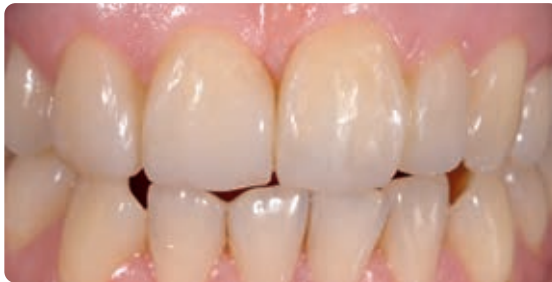Abb. 16 bis 18 Nach dem Komposit-Veneering im direkten Verfahren zeigt sich ein harmonisches Lippenbild beim Lächeln sowie in der Seitenansicht

Abb. 19 bis 21  
Das Ergebnis in der intraoralen Ansicht und als Portrait:  
Im Rahmen der praktisch non-invasiven Frontzahnästhetik-Behandlung wurden der front-offene Biss geschlossen, der Zahn 13 zum seitlichen Schneidezahn umgeformt, der Zahn 22 optisch gedreht sowie der Verlauf der gesamten Lachlinie harmonisiert



**Fazit**

Das direkte Kompositveneering bringt eine Reihe von Vorzügen mit sich. Es wirkt ästhetisch, ist stabil und in einer Sitzung abgeschlossen. Zudem ist es bei Bedarf reparierbar und dadurch, dass keinerlei Laborkosten anfallen, auch bezahlbar. Zusätzlich bleibt für den Patienten die Möglichkeit etwaiger anderer Behandlungsmethoden (Keramikveneers, Kronen, Kieferorthopädie et cetera) für die Zukunft erhalten. In erster Linie schont diese Methode jedoch Zahnhartsubstanz, das macht sie zukunftsweisend. ■

**Über die Autorin**

Dr. Hanni Lohmar (Jahrgang 1974) hat an der Rheinischen Friedrich-Wilhelms-Universität in Bonn studiert und im Jahr 2000 ihr Staatsexamen abgelegt. Nach Stationen in einer chirurgisch orientierten Klinik und zwei Praxen mit den Schwerpunkten Kiefergelenktherapie sowie Prothetik erfolgte 2005 die Gründung der eigenen Zahnarztpraxis in Bonn. Sie erhielt 2010 die Zertifizierung zum Tätigkeitsschwerpunkt Ästhetische Zahnheilkunde durch die Deutsche Gesellschaft für Ästhetische Zahnheilkunde. Sie ist aktives Mitglied in der DGÄZ sowie Mitglied der APW.



Literatur beim Verfasser oder im Internet unter [www.teamwork-media.de](http://www.teamwork-media.de) in der linken Navigationsleiste unter „Literaturverzeichnis“.



**Produktliste**

Ausarbeitung	Soflex-Scheiben	3M Espe
Bonding	Optibond FL	Kerr
Komposit	Filtek Supreme XTE	3M Espe
Kompositfarben	Filtek Supreme XTE	3M Espe
Schmelzätzung	Ultra-Etch 35 Prozent	Ultradent Products

**Korrespondenzadresse**

Dr. Hanni Lohmar  
Praxis für  
Ästhetische Zahnheilkunde  
Erzbergerufer 11 · 53111 Bonn  
[dr.h@nnilohmar.de](mailto:dr.h@nnilohmar.de)  
[www.dr-lohmar.de](http://www.dr-lohmar.de)